SNEQAS: **MIKROSKOPSKA DIFERENCIALNA KRVNA SLIKA 1/2016**

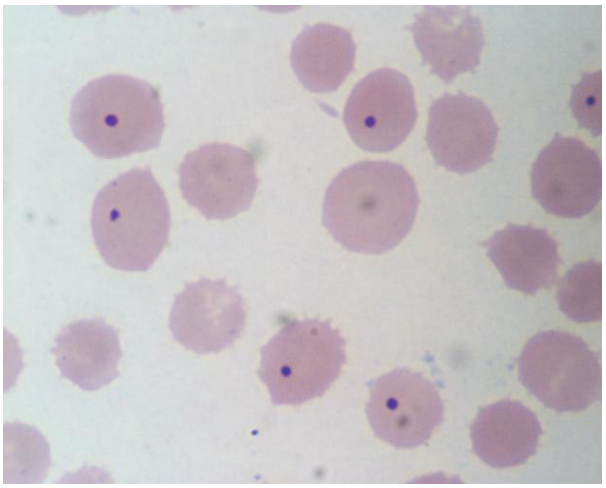

Howell-Jollyeva telesca

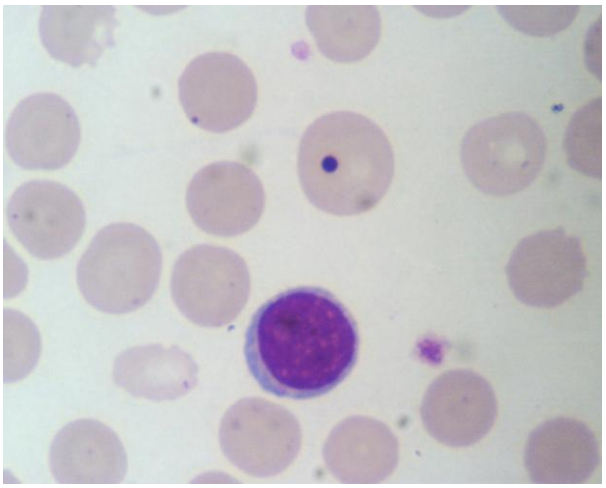

Howell-Jollyevo telesce

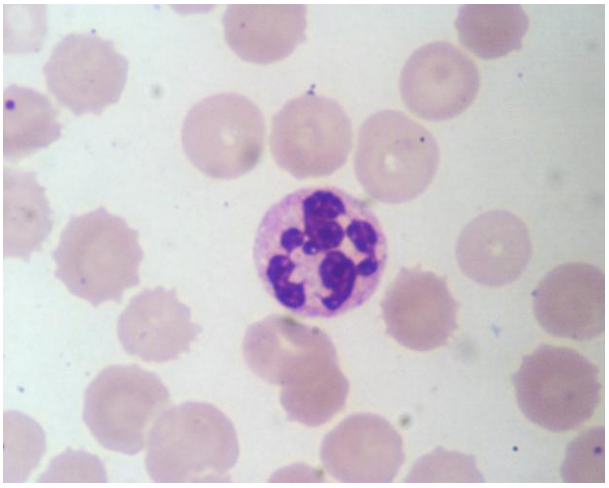

Hipersegmentirani nevtrofilni granulocit

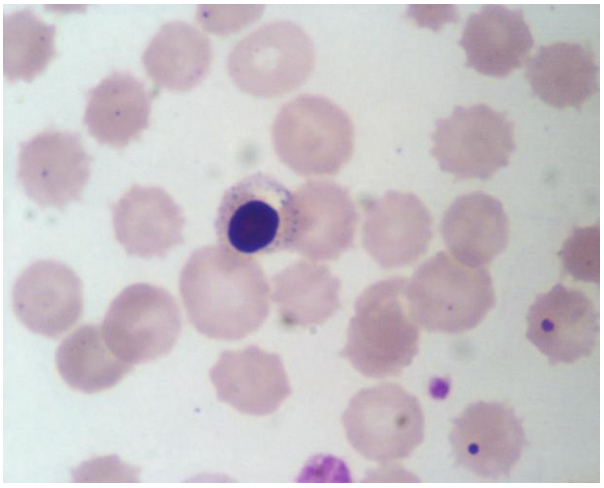

Bazofilno punktirani eritroblast

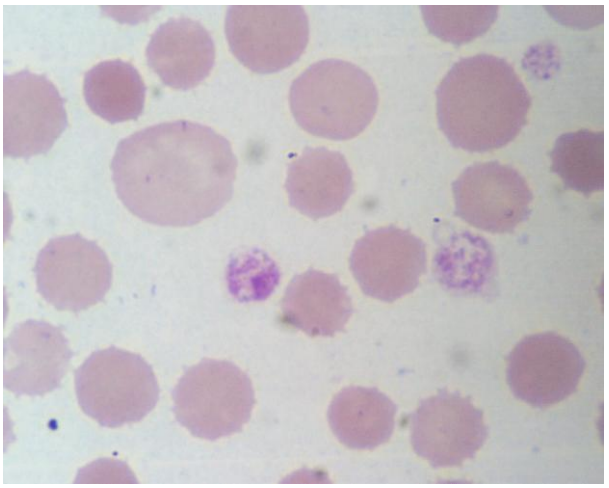

Anizocitoza eritrocitov
Anizocitoza trombocitov
Velika trombocita

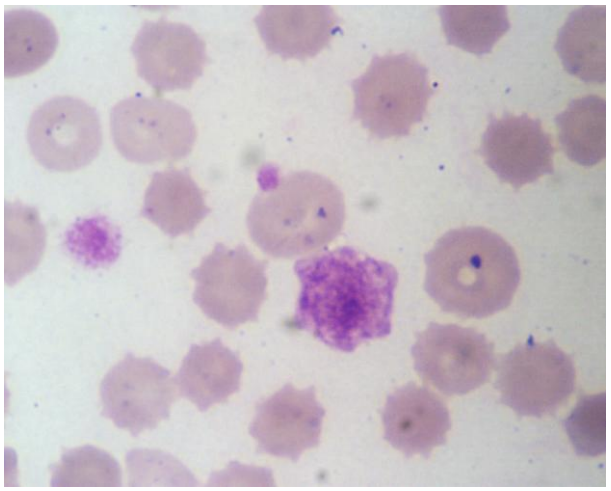

Anizocitoza trombocitov
Veliki trombocit
Gigantski trombocit

OPIS

V mikroskopski DKS 1/2016 smo imeli povečano številčno koncentracijo levkocitov (13,4 x 10^9/L). Prevladovali so segmentirani nevtrofilni granulociti. **Hipersegementacija jedra** je bila opazna **pri posameznih** nevtrofilnih granulocitih.

Številčna koncentracija eritrocitov je bila znižana (3,69 x 10^{12}/L), prav tako koncentracija hemoglobina (118 g/L) in vrednost hematokrita (0,340), medtem ko je bila vrednost RDW povečana (16,9 %). V eritrocitni krvni sliki je bila prisotna **zmerna anizocitoza eritrocitov.** V **številnih eritrocitih** so bili prisotni vključki - **Howell-Jollyeva telesca**. Prisotni so bili tudi **posamezni eritroblasti**, nekateri z bazofilnimi punktacijami.

Številčna koncentracija trombocitov je bila znižana (106 x 10^9/L). V trombocitni krvni sliki je bila prisotna **zmerna anizocitoza trombocitov,** ki se je kazala s prisotnostjo **maloštevilnih velikih** in **gigantskih trombocitov**, posamezni trombociti so bili hipogranulirani.

REZULTATI

Rezultate mikroskopske DKS je oddalo **102** udeležencev.

V levkocitni krvni sliki je bila najpogosteje navedena morfološka sprememba **hipersegmentacija jedra** (**53,9 %** udeležencev), **25,5 %** udeležencev je zabeležilo tudi **vakuolizacijo citoplazme** in **16,7 % toksične granulacije**.

V eritrocitni krvni sliki je bila najpogosteje opisana sprememba **prisotnost Howell-Jollyevih telesc** (**91,1 %** udeležencev), sledili sta **anizocitoza** (**88,2 %** udeležencev) in **poikilocitoza** (**54,9 %** udeležencev). 70,6 % udeležencev je zabeležilo prisotnost ehinocitov, ki pa so bili tokrat, prav tako kot poikilocitoza, posledica priprave preparatov (artefakt), saj je bila razporeditev ehinocitov v preparatih neenakomerna ter na določenih predelih bolj in na določenih manj izražena.

Howell-Jollyeva telesca so srednje veliki, običajno okrogli vključki v citoplazmi eritrocitov, ki se obarvajo enako kot jedra celic, kar izkazuje, da so sestavljeni iz DNA oz. predstavljajo deleček jedra. V tokratnem primeru se je velikost Howell-Jollyevih telesc kar precej razlikovala, od drobnih do izrazito debelih, ki so bili tudi intenzivneje obarvani. Določena telesca niso bila povsem okrogla, ampak delno nepravilnih oblik. V krvi se najpogosteje pojavljajo pri pacientih po odstanitvi vranice, zmanjšani vranici in megaloblastni anemiji. Normalno so prisotni pri novorojenčkih, pri katerih je vranica funkcijsko še nezrela.

Več sprememb je bilo tudi v trombocitni krvni sliki. **91,1 %** udeležencev je navedlo **anizocitozo, 86,3 %** prisotnost **velikih** in **67,7 % gigantskih trombocitov.**